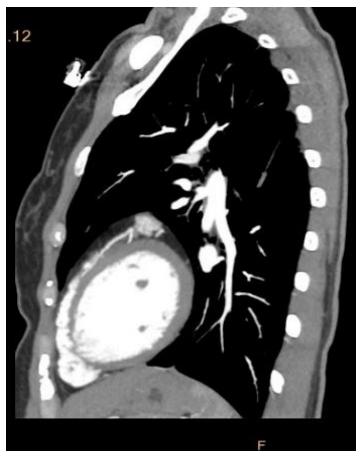
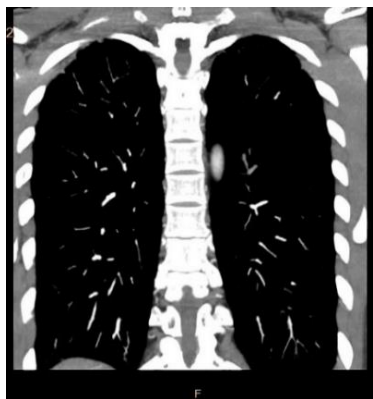
CTが変わります！

<循環器>

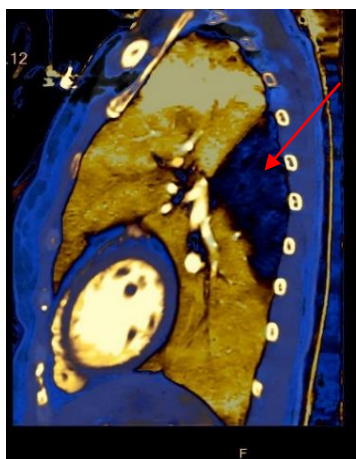
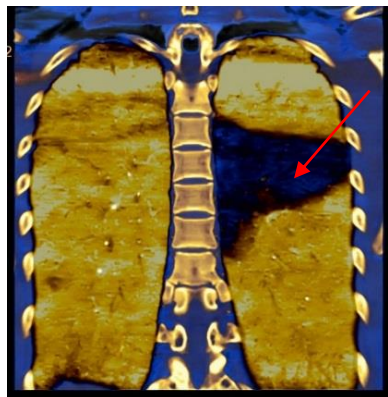
CT・MRI更新ニュース No.4

米の山病院 放射線科



(今までのCT)

造影欠損像があっても表示することができなかった。



(スペクトラルCT)

左肺に造影剤欠損像 (←) を表示することができるので、慢性肺動脈血栓症と判断できる。

見えなかったものが見える！

それがスペクトラルイメージング！

米の山病院にて

2021/11/15 稼働開始!!